

ポドサイト障害における新生密着結合の役割の解明

福島県立医科大学腎臓高血圧内科学講座

東 淳子

[背景]

腎臓の糸球体では血液が濾過され原尿が作られるが、その血液濾過の過程で「ふるい」の役割を果たしている構造に含まれるのがポドサイトの足突起の間にあるスリット膜と呼ばれる特殊な細胞間接着構造である。ポドサイトが障害を受けると足突起どうしが癒合しスリット膜が密着結合様構造（新生密着結合）に置き換わって濾過機能の低下を招くと考えられているが、その分子機構は全く分かっていない。

慢性腎臓病(CKD)はその罹患率の高さから我が国の国民病とも言われている。ポドサイト障害は慢性腎臓病の進行に大きく関与していることから、その病態メカニズムの解明はCKD治療の向上のために必要である。

Angulin-3 は三細胞間密着結合に必須の膜蛋白である angulin ファミリーに属し、腎糸球体以外には胃底腺・網膜・くも膜など限られた組織に発現している。申請者は特異性に優れた抗 Angulin-3 ラットモノクローナル抗体を独自に作成したことで、ネフローゼ動物モデルの腎組織標本やヒト原発性ネフローゼ症例の腎生検標本で、Angulin-3 が癒合した足突起の二細胞間に線状に集積する現象を初めて捉えた (Fig. 1)。障害時にのみ足突起間に集まってくる膜蛋白は他に報告がなく、Angulin-3 が新生密着結合に深く関わっていることが推測される。

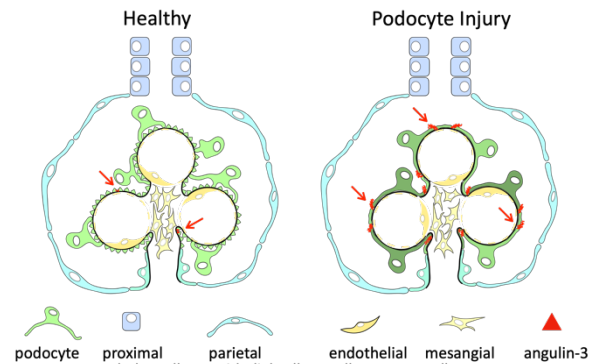


Fig. 1 Angulin-3 は障害を受けたポドサイトの足突起間に集積する

[目的]

- 【1】 Angulin-3 が新生密着結合の構成分子であるかどうか検証する。
- 【2】 Angulin-3 と新生密着結合のポドサイト障害における役割を明らかにする。
- 【3】 ヒト腎生検標本の Angulin-3 の免疫染色画像をもとにポドサイト障害の程度をスコア化するプログラムを開発して臨床診断や治療選択につなげる。

[計画と結果]

【1】Angulin-3 が新生密着結合の構成因子であるかの検証
ネフローゼ動物モデル(マウスのアドリアマイシン腎症)の糸球体で抗 Angulin-3 抗体を用いて免疫電顕を行った。ポドサイトの癒合した足突起間の細胞膜同士が近接した部位に一致して Angulin-3 のシグナルを認め

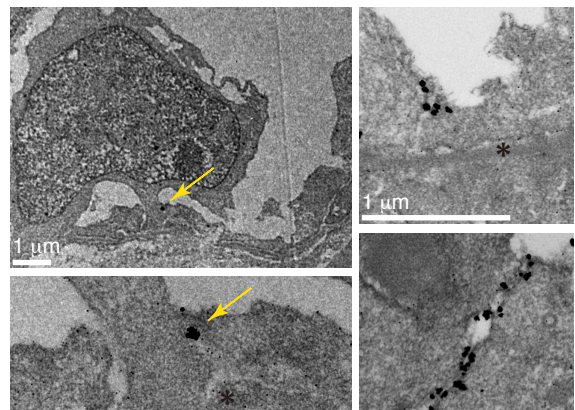


Fig. 2 Angulin-3 は障害を受けたポドサイトの足突起間の膜が近接した部位に局在する

(Fig. 2 黄色矢印)、Angulin-3 は新生密着結合の構成因子であることと矛盾しない結果であった (Fig. 2)。

【2】 Angulin-3 と新生密着結合のポドサイト障害における役割の解明

(1) Angulin-3KO (ノックアウト) マウスの作成

Angulin-3 が新生密着結合の形成とポドサイト障害における役割を調べるため、Angulin-3KO マウスを導入した。当初独自に KO マウスを作成する計画であったが、共同研究者である自然科学研究機構生理学研究所細胞構造研究部門 古瀬研究室より KO マウスの供与を受けることができた。KO マウスは発育・繁殖の過程で間接的に腎機能に影響する明らかな多臓器の表現型は認められなかった。

(2) KO マウスのポドサイトの形態・機能の解析

蓄尿検査にて 1 日尿蛋白量を定量して濾過機能に異常がないか調べた。現在のところ 6 ヶ月齢まで確認できたが、明らかな蛋白尿の出現は認められなかった。また免疫染色でスリット膜構成分子(ネフリン、ポドシンなど)の染色パターンに変化は認めなかった (Fig. 3)。

(3) KO マウスの腎障害モデルの検討

供与をうけた KO マウスは C57BL/6 系統であったため、一過性ネフローゼモデルであるアドリアマイシン腎症に感受性のある Balb/c 系統へのバッククロスを行い、現在繁殖中である。バッククロスが完了したら、アドリアマイシン腎症を作成し、Angulin-3 が新生密着結合の形成に必要なかどうか調べる。

【3】 Angulin-3 染色画像をもとにポドサイト障害をスコア化するプログラムの開発

ネフローゼ症候群を呈する高度蛋白尿を引き起こす代表的な疾患である「微小変化型ネフローゼ症候群 (MCNS)」と「膜性腎症 (MN)」の腎生検組織を用い Angulin-3 免疫染色を行なった。ヒト腎疾患でも動物モデルと同様に Angulin-3 の染色シグナルの増加と局在パターンの変化 (点状→線状) を認めた (Fig. 4)。通常の光学顕微鏡の解像度でも染色パターンの変化が明瞭であり、糸球体のポドサイトの障害を検出するツールとして Angulin-3 の免疫染色は臨床現場の病理診断に取り入れやすいと考えた。そこでポドサイト障害の診断のために染色シグナルの増加を定量評価する画像解析プログラムを Matlab を用いて作成した (Fig. 5)。

また複数の微小変化型ネフローゼ症候群 (MCNS) の組織

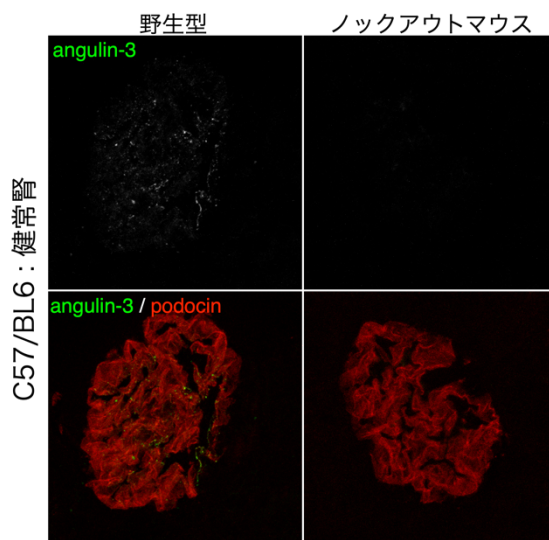


Fig. 3 KO マウスの健全糸球体ではスリット膜構成分子に変化は認めなかった

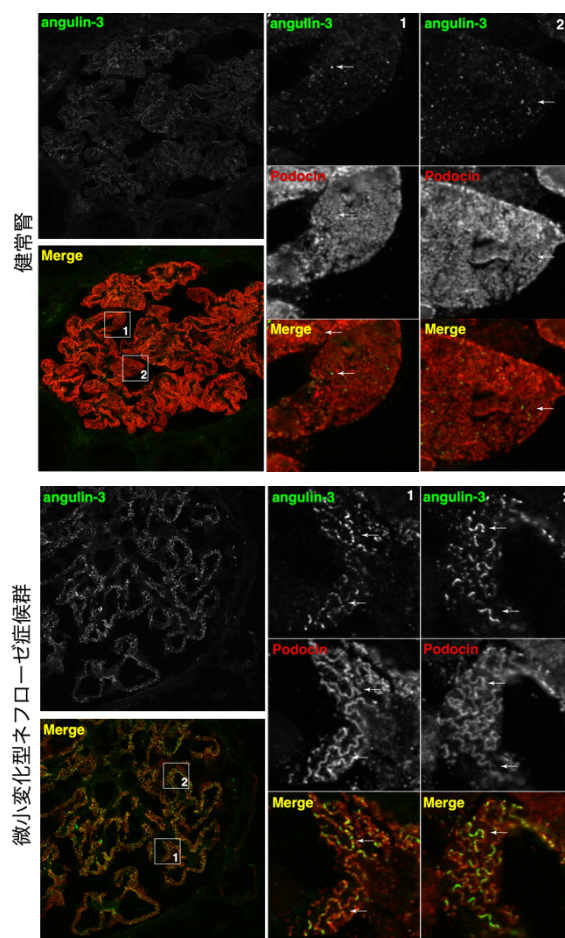


Fig. 4 ヒト腎疾患でも Angulin-3 染色シグナルの増加を認めた

を観察する中で Angulin-3 シグナルが「点状」が優勢な症例と「線状」が優勢な症例が存在することに気がついた。臨床所見や治療経過を比較したところ、ステロイド単独治療で寛解を維持できている症例では点状優勢であり、再発を繰り返しステロイド治療に加えて他の免疫抑制剤治療の併用を必要とした症例では線状優勢なパターンを示す傾向にあることを見出した (Fig. 6)。

MCNS は治療開始前の臨床所見や通常行われている組織診断では再発の可能性を予測することは困難であり、ネフローゼ症候群診療ガイドライン 2020 ではステロイド単独治療で開始することが推奨されている。Angulin-3 のシグナルパターンによって治療中の再発高リスク群を鑑別し、その群には開始時より複数の免疫抑制剤の併用することで、その患者群に対する総ステロイド投与量を抑制し長期ステロイド治療による副作用が軽減でき、また全治療期間の短縮にもつながることが期待される。そこで再発群と寛解維持群を区別するためにこの染色パターンの違いを定量化する方法を検討した。その中で、ImageJ の plug-in プログラムにより曲線線分を抽出し加重平均をとることが、もっとも有用であった (Fig. 7)。

[今後の方針]

【1】 Angulin-3 が新生密着結合の構成因子であるか検証

K0 マウスのアドリアマイシン腎症の糸球体組織を電子顕微鏡で観察し、新生密着結合構造の状態を確認する。

【2】 Angulin-3 と新生密着結合のポドサイト障害における役割の解明

アドリアマイシン腎症における K0 マウスと対照群を比較することで、Angulin-3 や新生密着結合が障害ポドサイトの回復に寄与するか、阻害するかを検証する。具体的には足突起の超微細構造を電顕で観察・蛋白尿のピーク値や腎症からの回復にかかる日数を野生型と比較・障害から回復できずに FSGS (巣状分節状糸球体硬化症) に進行するかを評価する。

【3】 Angulin-3 染色画像をもとにポドサイト障害をスコア化するプログラムの開発

画像解析の改良や、他の糸球体疾患でも検討する。

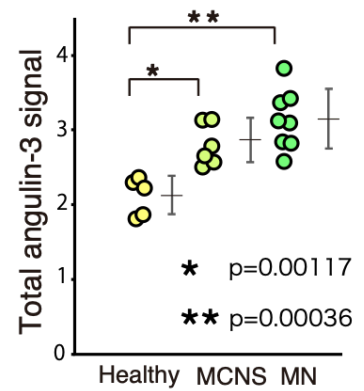


Fig. 5 染色シグナル量の定量

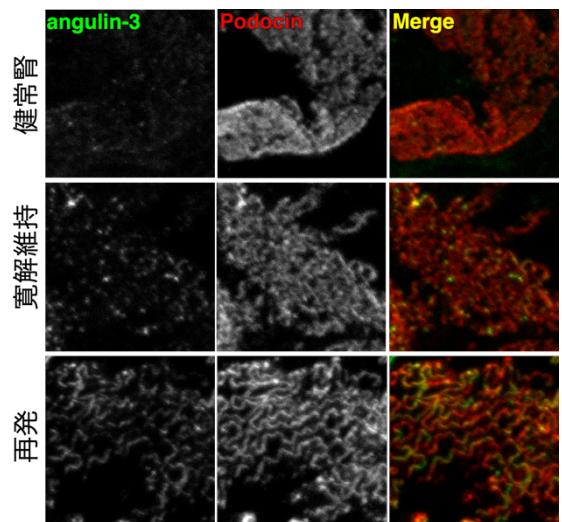


Fig. 6 MCNS 症例の中で、ステロイド単独治療で寛解が維持できている群と再発を繰り返した群で Angulin-3 シグナルパターンが異なる

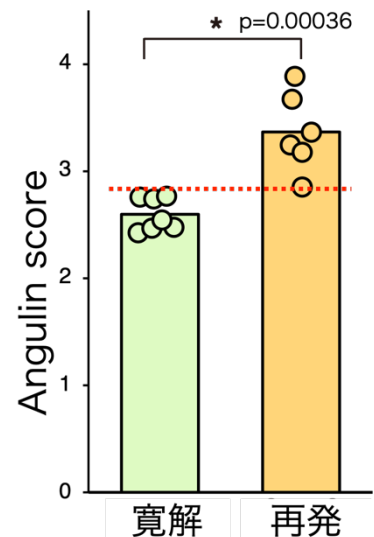


Fig. 7 Angulin-3 シグナルを定量することで再発リスクの高い症例を鑑別することが可能となる